

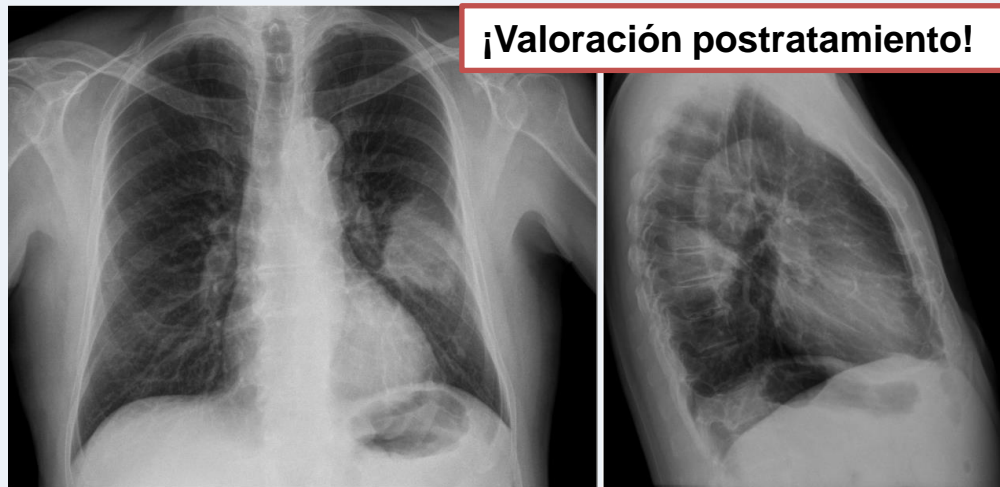
"Lo que la imagen esconde"

Autores: Tomeo Muñoz, Ruth; Muro Culebras, María; Gargallo Gasca, Naiara, Jacinto Martín, Alberto; Lozano Royo, Sandra. Residentes MFYC de C.S Almozara

Varón de 64 años, exfumador
AP: hipertensión, dislipemia, EPOC leve,
Tratamiento: Omeprazol, Simvastatina y Amlodipino.

Consulta 1: Proceso catarral. Exploración normal. → Tratamiento sintomático.

Consulta 2: tos residual, astenia, pérdida de peso. Auscultación: crepitantes base pulmonar izquierda.



¡Valoración postratamiento!

Rx. Tórax: Aumento de densidad pseudonodular en segmento superior LII.

Carcinoma no microcítico en estadio T3N1M0

IQ: lobectomía pulmonar izquierda ampliada a la sexta y séptima costilla.

Neumología:

PET

Anatomía Patológica: Carcinoma de células escamosas

Tratamiento **antibiótico** → **No mejoría**

Broncoscopia: Bronquio izquierdo: bronquios subsegmentarios posteriores del LII signos de compresión extrínseca y broncomalacia

TAC torácico: adenopatías metastásicas, Masa tumoral en segmento 6 del LII en contacto con cisura, infiltra pleura parietal posterior, espacio extrapleural y 8ª costilla, Nódulo metastásico satélite en mismo lóbulo.



VALORAR SEGÚN EVOLUCIÓN



EQUIPO